



Adriana Cadavid



- Medica de la Universidad de Cartagena
 - Anestesióloga de la Universidad de Antioquia
 - Medicina del Dolor de la Universidad de Vanderbilt(USA)
 - Coordinadora Sección Dolor Clínica Universitaria Bolivariana
 - Anestesióloga especialista en Dolor en Hospital San Vicente de Paúl
 - Docente de Dolor y Cuidados Paliativos Universidad Pontificia Bolivariana
-

CLINICA DE DOLOR NEUROPATICO Y LO INTERDISCIPLINARIO

Compartiendo Experiencias

Adriana M. Cadavid P.

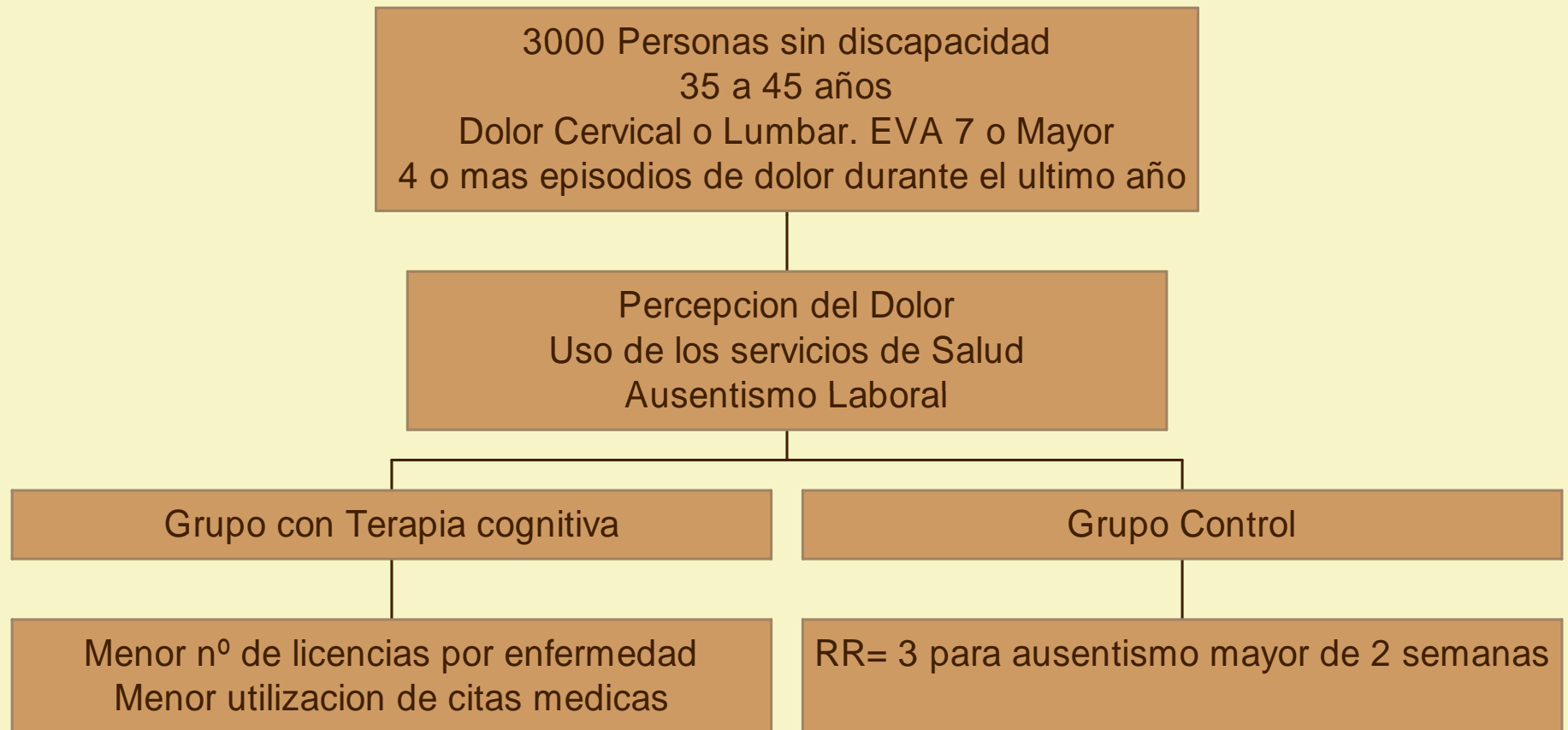
Anestesióloga- Medicina del Dolor

Interdisciplinario

- ✓ Efecto a largo plazo: 10 años
Salud Comparable, Mas Dolor en grupo control
- ✓ 78% Vs 50% retorno laboral al año
Corrección Postural
Afrontamiento, Relajación
Aeróbicos

Patrick LE. Spine 2004Apr;29:850
Storro S. J Rehab Med 2004 Jan;36:12

La Terapia Cognitiva

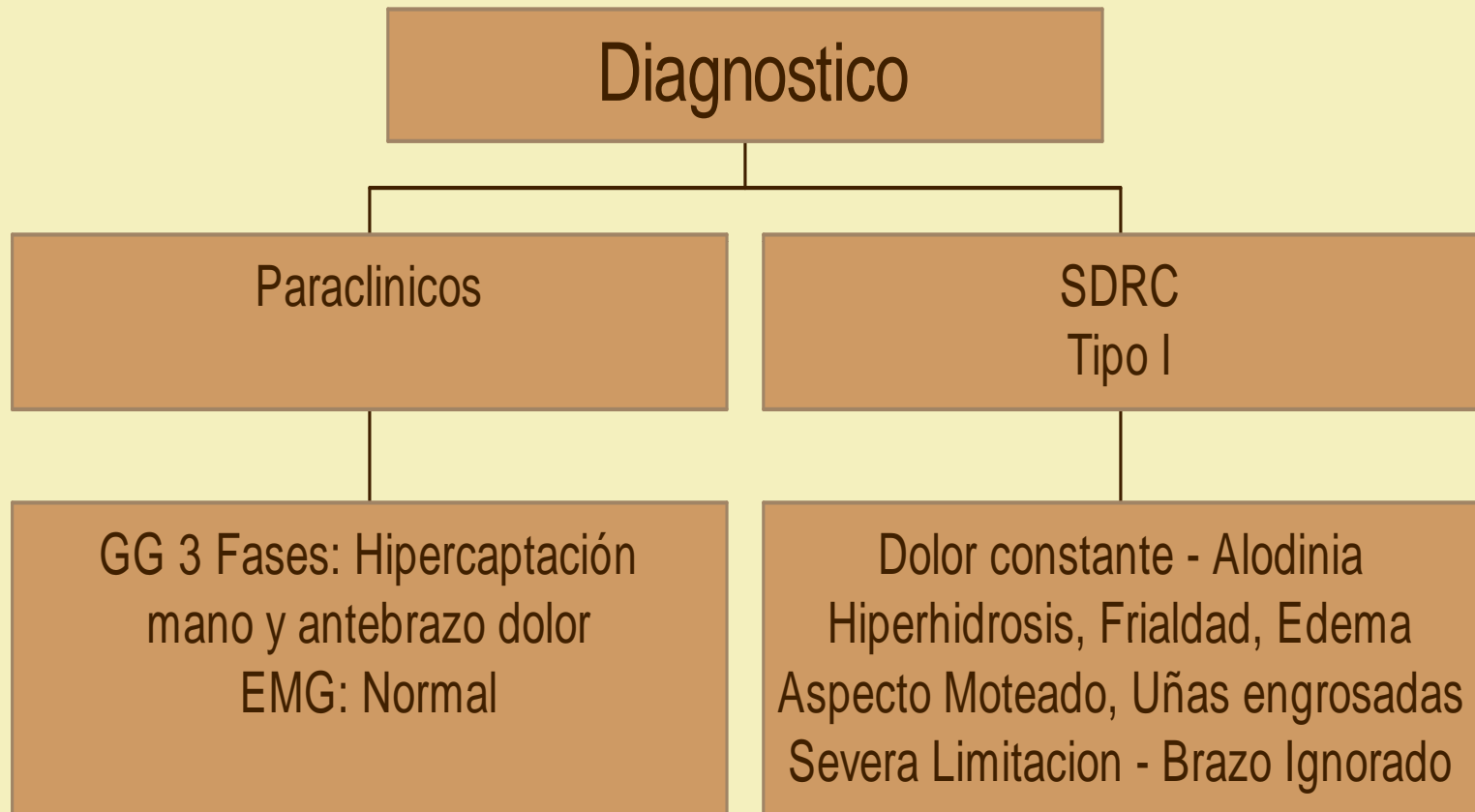


Caso Clínico

- ✓ Trauma Hombro con fx humero
- ✓ 2 meses de Dolor intenso
- ✓ No cede a pesar de tratamiento

- ✓ Valdecoxib 20 mg
- ✓ Gabapentina 600mg c/ 8h
- ✓ Tramadol 100mg c/ 6h
- ✓ Amitriptilina 25 mg c/día
- ✓ Acetaminofen 1 gr c/ 6h

El Paciente



La Persona

- ✓ Mujer, 44 años, soltera, docente, no hijos
- ✓ Vive sola, impacto por interrumpir trabajo
- ✓ Poca interacción social y familiar
- ✓ Frustración y rabia con la aseguradora
- ✓ AP = Fibromialgia, episodios de edema generalizado que cede en 1 o 2 días

Día 1

- Farmacológico:
- Titulación hasta 3600 mg/día con Gabapentina
- Cambiar Tramadol a Oxycodona 20 mg c/12
- AINE por 20 días
- Continua Amitriptilina y Acetaminofen
- IC Psicología

Día 2

- Bloqueo Ganglio Estrellado - Cuello corto y Tensión Muscular
Se documento Horner y calor en MSD con mejoría de la Alodinia y dolor agudo

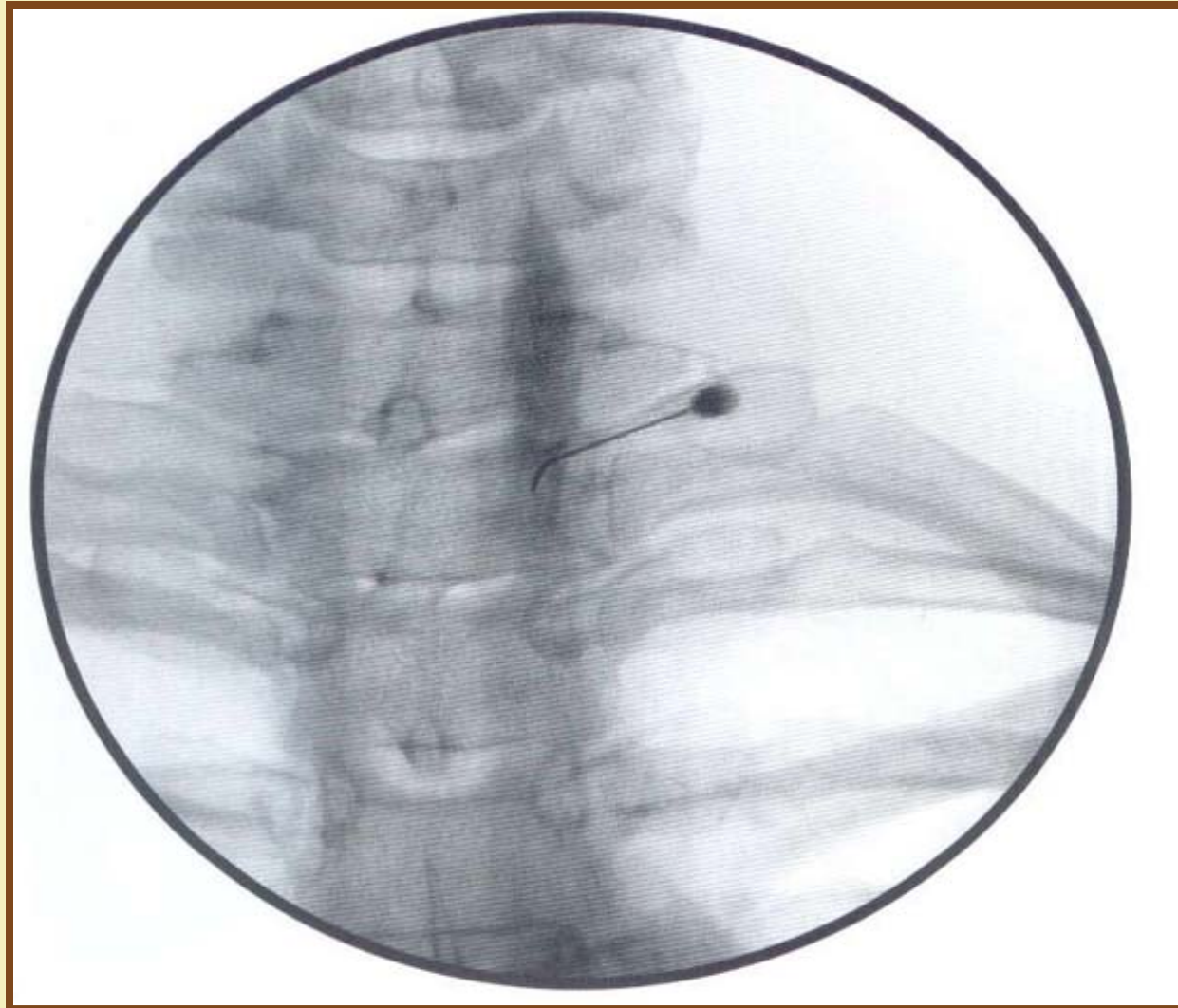
Semana 1





- EVA: 7/10
- Mejoría de Edema
- Alivio Significativo con bloqueo x 24 hrs.
- Preocupación por aspecto laboral
- Sedación y Disfonia con Oxiconona
- No terapia física por Dolor
- Staff interdisciplinario

PLAN

- Continuar serie 3 bloqueos
- Continuar Sicología

BLOQUEO GANGLIO ESTELADO GUIADO POR IMAGEN





Mes 1	Mes 3	Mes 4
No dolor reposo	Solo dolor con TF	Mayor dolor por crisis opioide en el país
Dolor dinámico	Mas activa socialmente	Hidromorfona como sustituto
Moderada alodinia	Reincorpora 1/2 tiempo	
Persiste limitación	Usa mano no dominante para escribir	

Mes 6	Mes 8	Mes 10	Mes 11
No edema no alodinia	Propuesta Cirugia Manguito rotador	Previo a cirugia	Buena Movilidad
Uñas normales	Se planea cirugia	Sube a Gabapentin 3800Mg/día	No dolor
Dolor leve con TF	Crisis depresiva	Sigue con Psicologia	Sigue curso habitual de TF por Cx
Persisten limitacion para rotación completa del hombro	Velanfaxina	Pejo Braquial + PCA	Estado de animo estable
Cambio a Tramadol PRN			
IC a Ortopedia			

Discusión

- Manejo farmacológico del paciente
- Intervención de Psicología
- Los Bloqueos en dolor Neuropático
- Profilaxis



Muchas Gracias Compartiendo Experiencias

Adriana M. Cadavid P.

Anestesióloga- Medicina del Dolor

CASOS CLINICOS

- Mujer 56 años
 - 4 años DM tipo II
 - Dolor espontaneo, ardoroso MsIs
 - Hiperalgesia, Hipertermia, eritema
 - EMG = Minima Polineuropatia Axonal Sensitiva
- Hombre 76 años
 - 4 años DM tipo II
 - Dolor pies y manos Disestesico, lancinante hipoestesia
 - Piel fria
 - EMG = Polineuropatia Axonal Motora y sensitiva